



CASO CLÍNICO

**DOR PERSISTENTE APÓS ENTORSE DO TORNOZELO
– UM CASO CLÍNICO DE SINOSTOSE DO LIGAMENTO
TÍBIO-PERONEAL ANTERIOR DISTAL**

*Diogo Santos Robles, Sofia Esteves, Sandra Martins, Nuno Ferreira, Júlio Marinheiro,
Carlos Sousa*

Serviço de Ortopedia do Centro Hospitalar do Tâmega e Sousa, EPE.

Diogo Santos Robles, Sofia Esteves, Sandra Martins

Interno Complementar de Ortopedia

Nuno Ferreira, Júlio Marinheiro

Assistente Hospitalar de Ortopedia

Carlos Sousa

Diretor do Serviço de Ortopedia

Submetido em 14 setembro 2015

Revisto em 8 janeiro 2016

Aceite em 10 janeiro 2016

Tipo de Estudo: Caso Clínico

Nível de Evidência: V

Declaração de conflito de interesses

Nada a declarar.

Correspondência

Diogo Santos Robles

Serviço de Ortopedia

Centro Hospitalar do Tâmega e Sousa, EPE.

Avenida do Hospital Padre Americo, nº210

4560-454 Penafiel

diogorobles@gmail.com

RESUMO

A entorse do tornozelo é uma das lesões mais frequentemente observadas na prática clínica, sendo que 5 a 10% destas envolvem a sindesmose tíbio-peroneal distal. O atingimento desta é considerado o fator de risco mais importante para a disfunção crónica do tornozelo.

A ossificação heterotópica da sindesmose após entorse do tornozelo com atingimento da sindesmose é uma complicação rara mas importante, pelo défice funcional que acarreta, devendo esta ser ponderada em situações de persistência das queixas álgicas após entorse do tornozelo. A sua fisiopatologia é ainda pouco conhecida mas presume-se que poderá ser devida à calcificação do hematoma resultante da lesão ligamentar associado a disseção subperiosteal local.

A exérese cirúrgica destas, quando dolorosas, é o tratamento preconizado, com expectativa de resolução das queixas álgicas e melhoria do arco de mobilidade.

Apresenta-se o caso de uma doente do sexo feminino, de 44 anos, observada após entorse do tornozelo. Como antecedentes referia uma entorse no ano anterior, que teria apresentado evolução favorável com tratamento conservador. Ao exame físico a doente apresentava dor a nível da sindesmose associada a défice de dorsiflexão.

A radiografia e a tomografia computadorizada realizada demonstrava uma sinostose (ósseo-cartilágnea) a nível da sindesmose anterior, por ossificação heterotópica do ligamento tíbio-peroneal anterior distal.

A doente foi inicialmente tratada conservadoramente, sem melhoria clínica, pelo que foi submetida a exérese cirúrgica da sinostose. No decorrer do seguimento, demonstrou resolução completa das queixas álgicas, com restituição do arco de movimento.

Palavras chave: *Entorse do tornozelo, sindesmose, ligamento tíbio-peroneal anterior distal, ossificação heterotópica, sinostose.*

ABSTRACT

Ankle Sprains are one of the most frequently observed injuries by orthopaedic surgeons, and 5-10% of them involve injury to the distal tibiofibular syndesmosis, which is considered the most important predictor for chronic ankle dysfunction.

Heterotopic ossification after a syndesmotic ankle sprain is a rare but important complication, because of the functional deficit it entails, which must be considered in situations of persistent pain complaints after ankle sprain.

Its pathophysiology is still largely unknown, but it is presumed that may be due to calcification of the hematoma resulting from ligament injury, associated with local subperiosteal dissection. Surgical excision of these, when painful, is the recommended treatment, with expectation of pain resolution and improvement in ankle mobility.

The authors report the case of a 44 year old female patient, with complaints of ankle sprain. There was history of a previous sprain of the same ankle, the year before that healed uneventfully with conservative treatment. On physical examination, the patient presented with pain at the level of the syndesmosis, with limited dorsiflexion.

Radiographs and CT scan showed a synostosis at the level of the anterior syndesmosis, due to a heterotopic ossification of the anterior inferior tibiofibular ligament.

The patient underwent initial conservative treatment without clinical improvement, and later underwent surgical excision of the anterior syndesmosis synostosis. During follow-up, the patient showed complete resolution of pain complaints and restoration of the ankle range of motion.

Key words: *Ankle sprain; syndesmosis; anterior inferior tibiofibular ligament; heterotopic ossification; synostosis.*

INTRODUÇÃO

A entorse do tornozelo é uma das lesões mais frequentemente observada por Ortopedia, sendo que a maioria destas curam sem sequelas de relevo.

As lesões da sindesmose são frequentemente observadas em associação a fraturas da região do tornozelo (23%)¹.

Já a lesão isolada da sindesmose sem fratura associada tem uma prevalência inferior, estimada nos 5 - 10%² do total das entorses do tornozelo, sendo o mecanismo de lesão mais frequente a dorsiflexão associada a rotação externa. O seu diagnóstico é, no entanto, importante pois o envolvimento da sindesmose nas entorses do tornozelo foi demonstrado ser o factor de risco mais relevante para a disfunção crónica do tornozelo aos 6 meses após a lesão⁴.

Clinicamente, estes doentes apresentam dor à palpação da face anterior e/ou, menos frequentemente, na região posterior da articulação tíbio-peroneal distal (ao invés da apresentação mais frequente de dor e edema localizados ao complexo ligamentar lateral)³. Estima-se, no entanto, que até 20% de todas as entorses do tornozelo com lesão da sindesmose não sejam corretamente diagnosticadas¹, dado o edema associado e imagiologia pouco específica¹.

Os autores pretendem apresentar um caso clínico de sinostose da sindesmose tíbio-peroneal distal, numa localização atípica (ligamento tíbio-peroneal anterior distal), lembrando esta entidade rara como diagnóstico diferencial possível nos casos de dor crónica após entorse do tornozelo, apresentar a opção terapêutica tomada e fazer uma revisão bibliográfica do tema.

CASO CLÍNICO

Apresenta-se o caso de uma doente do sexo feminino, de 44 anos de idade, ciclista amadora, com história de entorse do tornozelo direito após queda, com 5 dias de evolução. Como antecedentes pessoais de relevo é de referir uma entorse no ano anterior (sem recurso a serviços hospitalares), que a doente referia ter tido evolução favorável com anti-inflamatório não esteróide (AINEs) e repouso.

Ao exame físico apresentava marcha claudicante,

dor e tumefacção a nível da face anterior do maléolo lateral e interlinha articular anterior, sem queixas ou edema a nível do complexo ligamentar lateral ou ligamento deltóide. Apresentava um défice de dorsiflexão, sem alteração das restantes mobilidades ou instabilidade objetiva do tornozelo.

Na radiografia simples realizada apresentava uma sinostose (ósseo-cartilaginosa) a nível da sindesmose anterior, por ossificação heterotópica do ligamento tíbio-peroneal anterior distal, que inicialmente foi interpretada como uma fratura de sinostose prévia, devido à sua componente rádio-transparente cartilaginosa (Fig. 1).

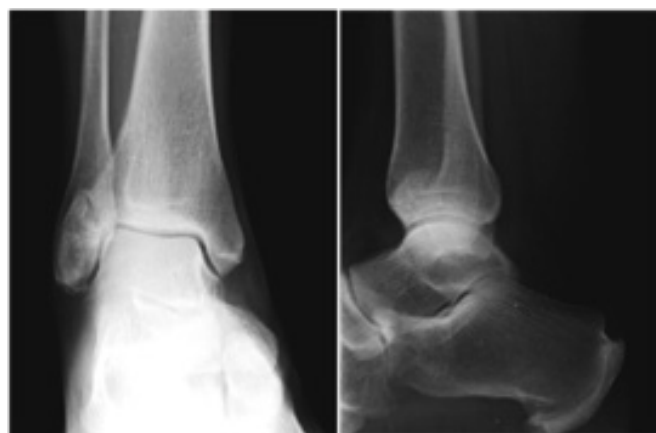

Figura 1. Radiografia do tornozelo direito: sinostose por ossificação heterotópica do ligamento tíbio-peroneal anterior distal.

A doente foi submetida a tratamento conservador inicial com imobilização com tala gessada posterior em posição neutra por um período de 4 semanas associada a AINEs, seguida de 3 meses de reabilitação funcional, com especial incidência na recuperação da dorsiflexão.

Em seguimento em consulta externa, mantinha as queixas algicas a nível da face anterior do tornozelo, com incapacidade para a prática desportiva habitual e limitações em algumas atividades da vida diária, com necessidade diária de AINEs, crioterapia e repouso. Clinicamente, em flexão plantar máxima, era palpável uma massa de consistência sólida na face anterior do tornozelo, na região do ligamento tíbio-peroneal distal anterior. Apresentava também um défice de dorsiflexão (arco de movimento 0-10°), sendo as restantes mobilidades completas e indolores.

Realizou uma tomografia computadorizada (TC) que

confirmou a sinostose da sindesmose anterior, sem outras lesões associadas (Fig. 2).

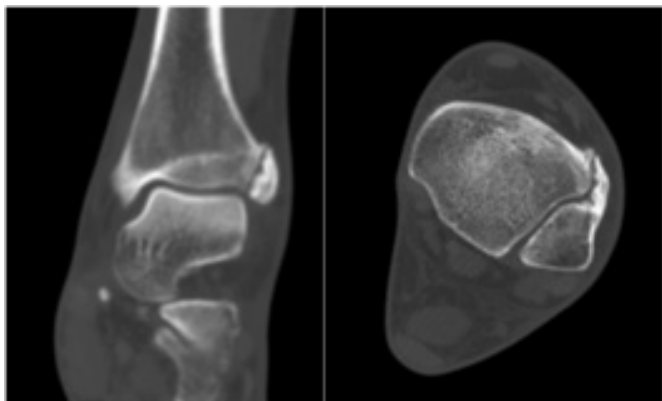


Figura 2. Tomografia Computorizada do tornozelo direito: sinostose (ósseo-cartilaginosa) a nível da sindesmose anterior.

Foi realizada uma prova diagnóstica com infiltração local e articular de anestésico, que demonstrou melhoria substancial das queixas álgicas, embora sem recuperação do arco de mobilidade.

Procedeu-se então à exérese cirúrgica da mesma por via aberta, com hemostase criteriosa, associada a aplicação de cera de osso nas extremidades ósseas. No mesmo tempo cirúrgico, a doente foi também submetida a artroscopia anterior do tornozelo, para verificação intra-operatória da inexistência de outras lesões concomitantes que pudessem causar o défice funcional.

No pós-operatório, foi instituída reabilitação funcional precoce (7 dias após a cirurgia), que decorreu durante 3 meses.

No decorrer do seguimento clínico, observou-se a resolução completa das queixas álgicas, com restituição do arco de movimento, sem instabilidade associada, tendo a doente regressado à prática desportiva habitual, sem restrições, aos 5 meses de pós-operatório (Fig. 3 e 4).

DISCUSSÃO

A tibia e o perónio articulam-se em 3 regiões distintas: a articulação tíbio-peroneal proximal (superior), membrana interóssea e a articulação tíbio-peroneal distal (inferior)⁹. Esta última é formada pela superfície articular medial convexa do perónio e lateral côncava da tibia, sendo definida

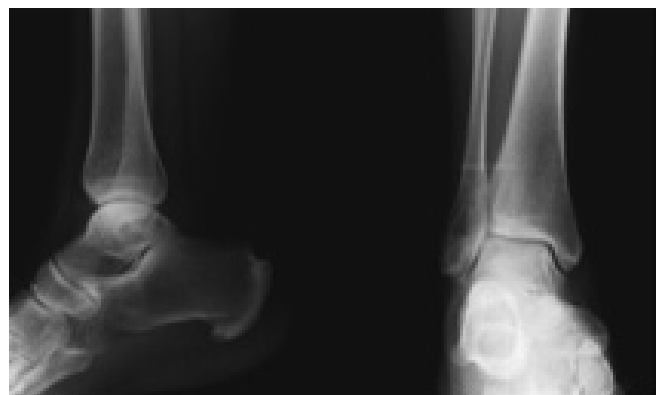

Figura 3. Radiografia do tornozelo direito – controlo aos 6 meses de seguimento.

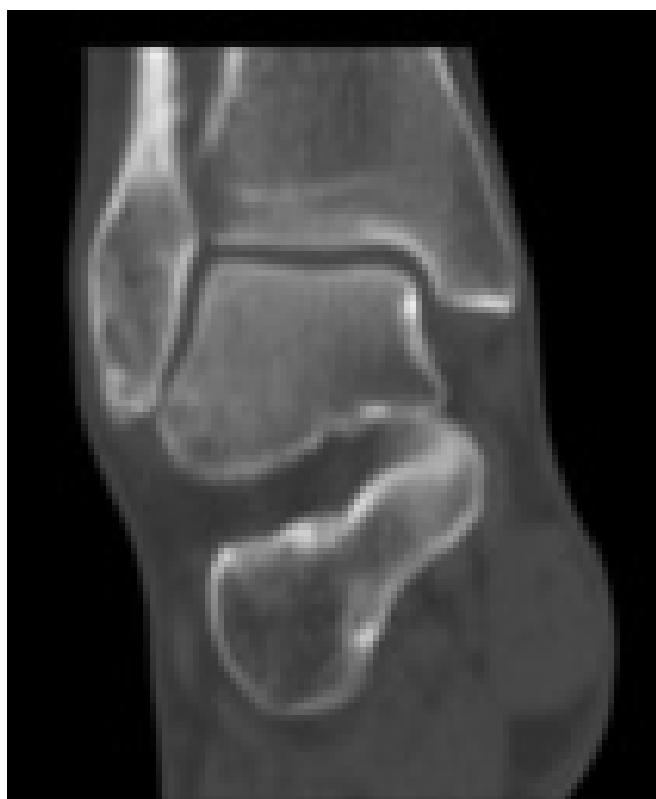

Figura 4. Tomografia Computorizada do tornozelo direito – Controlo aos 12 meses de seguimento.

como uma articulação fibrosa sindesmótica, sem cartilagem articular⁹.

A sindesmose tíbio-peroneal distal é composta por quatro ligamentos distintos, que lhe conferem estabilidade: o ligamento interósseo (espessamento distal da membrana interóssea), o ligamento transversal inferior e os ligamentos tíbio-peroneais distais anterior e posterior⁹. O ligamento tíbio-peroneal distal anterior corresponde a uma banda

triangular de fibras, com 2 cm de largura e 0.5 cm de espessura, estendendo-se obliquamente no sentido distal e lateral entre as margens adjacentes da tibia e do perónio, na face anterior da sindesmose⁹. É, conjuntamente com o ligamento tíbio-peroneal distal posterior o estabilizador da “mortise” do tornozelo (35 e 33%, respectivamente)¹.

Embora a ossificação heterotópica, com ou sem progressão para sinostose tíbio-peroneal seja uma complicação conhecida, que ocorre com alguma frequência após fraturas na região do tornozelo (6 a 12%)¹⁰, a prevalência desta complicação após entorses do tornozelo é desconhecida, havendo apenas alguns casos descritos na literatura⁵⁻⁸, com atingimento preferencial do ligamento e membrana interóssea⁵⁻⁸.

Existem várias causas descritas para o desenvolvimento de uma sinostose tíbio-peroneal. Na região proximal, são geralmente congénitas¹¹, enquanto as distais são maioritariamente adquiridas, mais frequentemente após lesão traumática¹².

A fisiopatologia desta complicação é ainda pouco conhecida. Presume-se que a ocorrência de ossificação heterotópica possa ser devida à calcificação do hematoma resultante da lesão ligamentar associado a eventual dissecação subperiosteal local. Este fenómeno pode variar entre o aparecimento de algumas ilhotas ósseas até à formação de uma ponte ósseo-cartilaginosa (sinostose), ocorrendo geralmente nos 3 primeiros meses após o traumatismo^{13,14}.

A congruência articular do tornozelo é fundamental para a distribuição de carga e prevenção de lesões degenerativas secundárias, sendo a mobilidade peroneal a nível da sindesmose essencial para a manutenção dessa congruência, permitindo a acomodação da forma trapezoidal do astrágalo durante o arco de mobilidade no plano sagital do tornozelo¹.

Assim sendo, o bloqueio da sindesmose, condicionado pela presença de uma sinostose tíbio-peroneal distal, leva à restrição do movimento descendente do perónio durante a fase de apoio da marcha, ao mesmo tempo impedindo também o alargamento da mortise do tornozelo durante a dorsiflexão para acomodação do astrágalo na fase de balanço da marcha¹². Esta alteração na função normal do tornozelo vai traduzir-se no

desenvolvimento de dor local e alteração da normal cinética do tornozelo⁹.

Não existe um tratamento padronizado para a dor crónica após entorse do tornozelo complicada por ossificação heterotópica a nível da sindesmose tíbio-peroneal distal, devendo este ser orientado pelo quadro clínico do doente.

A presença de ilhotas de ossificação heterotópica tende a ser bem tolerada e passível de tratamento conservador, com retorno à atividade desportiva prévia, sem a ocorrência de alterações degenerativas do tornozelo⁴.

Já nas sinostoses francas, embora existam relatos de doentes tratados com sucesso conservadoramente^{10,15}, a opção pela exérese cirúrgica da sinostose demonstrou, nos poucos casos descritos, ser eficaz na resolução das queixas algícas e restauração do arco de mobilidade, especialmente em indivíduos jovens ou atletas^{7,12-14}.

A exérese da sinostose, tal como nos casos de miosite ossificante, está contraindicada até ao final da sua maturação^{6,13}, podendo essa situação ser determinada por cintigrafia óssea⁶.

Dado o alto risco de recidiva, deve ser dada especial atenção à hemostase, devendo também ser aplicada cera de osso nas extremidades após exérese da sinostose^{13,12}.

No período de pós-operatório o doente deve ser submetido a um programa de reabilitação agressivo, no sentido de se obter a recuperação do arco de movimento⁶.

CONCLUSÃO

Em conclusão, o desconhecimento atual relativo à fisiopatologia da ossificação heterotópica da sindesmose, devido à raridade da mesma, não permite que, na observação de entorses do tornozelo, possam ser tomadas atitudes profiláticas para a sua prevenção.

No entanto, dada a possibilidade de desenvolvimento de sinostose tíbio-peroneal, resultando em dor e alteração da cinética normal do tornozelo, torna-se numa complicação potencialmente importante e que merece a atenção dos profissionais, quando confrontados com um quadro dor crónica após entorse sindesmótica do tornozelo.

A exérese cirúrgica das sinostoses da sindesmose

distal, quando dolorosas e associadas a déficit funcional, deve ser recomendada, com expectativa de resolução da sintomatologia, tal como ficou demonstrado no caso apresentado.

REFERÊNCIAS BIBLIOGRÁFICAS

1. Van Heest TJ, Lafferty PM. Injuries to the ankle syndesmosis. *J Bone Joint Surg Am.* 2014 Apr 2;96(7):604-13.
2. Kellett JJ. The clinical features of ankle syndesmosis injuries: a general review. *Clin J Sport Med.* 2011 Nov;21(6):524-9.
3. Boytler MJ, Fischer AD, Neumann C. Syndesmotic ankle sprains. *Am J Sports Med.* 1991 May- Jun; 19(3):294-8.
4. Gerber JP, Williams GN, Scoville CR, Arciero RA, Taylor DC. Persistent disability associated with ankle sprains: a prospective examination of an athletic population. *Foot Ankle Int.* 1998 Oct;19(10):653-60.
5. Nussbaum ED, Hosea TM, Sieler SD, Incremona BR, Kessler DE. Prospective evaluation of syndesmotic ankle sprains without diastasis. *Am J Sports Med.* 2001 Jan-Feb;29(1):31-5.
6. Kennedy MA, Sama AE, Sigman M. Tibiofibular syndesmosis and ossification. Case report: sequelae of ankle sprain in an adolescent football player. *J Emerg Med.* 2000 Feb;18(2):233-40.
7. Seyahi A, Uludag S, Akman S, Demirhan M. An unusual complication after syndesmotic injury: retrotibial heterotopic ossification. *Acta Orthop Traumatol Turc.* 2009 Mar-Apr;43(2):181-4.
8. Veltri DM, Pagnani MJ, O'Brien SJ, Warren RF, Ryan MD, Barnes RP. Symptomatic ossification of the tibiofibular syndesmosis in professional football players: a sequela of the syndesmotic ankle sprain. *Foot Ankle Int.* 1995 May;16(5):285-90.
9. Williams GN, Jones MH, Amendola A. Syndesmotic ankle sprains in athletes. *Am J Sports Med.* 2007 Jul;35(7):1197-207.
10. Albers GH, de Kort AF, Middenorf PR, van Dijk CN. Distal tibiofibular synostosis after ankle fracture. *J Bone Joint Surg Br.* 1996 Mar;78(2):250-2.
11. Gamble JG. Proximal tibiofibular synostosis: a case report. *J Pediatr Orthop* 1984 Mar;4(2):243-245.
12. McMaster J, Scranton P. Tibiofibular synostosis, a cause of ankle disability. *Clin Orthop.* 1975 Sep;(111):172-4.
13. Van Den Bekerom MP, Kloen P, Luitse JS, Raaymakers EL. Complications of distal tibiofibular screw stabilization: analysis of 236 patients. *J Foot Ankle Surg.* 2013 Jul-Aug;52(4):456-9.
14. Frick SL, Shoemaker S, Mubarak SJ. Altered fibula growth patterns after tibiofibular synostosis in children, *J Bone Joint Surg Am.* 2001 Feb;83(2):247-54.
15. James SH, Carpenter EC, Fairclough JA. Tibiofibular synostosis in a professional football player. *J Bone Joint Surg Br.* 2007 Jan;89(1):109-11.