SOCIEDADE PORTUGUESA DE
ORTOPEDIA E TRAUMATOLOGIA

Rev Port Ortop Traum 27(2): 91-102, 2019

REVISÃO

EIXO DE MOBILIDADE TIBIO-TALAR: ÚNICO OU VARIÁVEL? REVISÃO BIBLIOGRÁFICA E SUA APLICAÇÃO NA FIXAÇÃO EXTERNA DO TORNOZELO

Miguel Duarte Silva, Francisco Guerra Pinto, João Caetano, Rafael Dias, Xavier Martin Oliva, José Guimarães Consciência, Nuno Côrte-Real
Serviço de Ortopedia do Hospital de Cascais
Departamento de Anatomia e Embriologia da Faculdade de Medicina da Universidade de Barcelona, Espanha
Faculdade de Ciências Médicas da Universidade Nova de Lisboa

Miguel Duarte Silva, João Caetano, Rafael Dias
Interno de Formação Específica

Francisco Guerra Pinto
Assistente Graduado de Ortopedia

Xavier Martin Oliva
Professsor do Departamento de Anatomia e Embriologia

José Guimarães Consciência
Professor Agregado de Ortopedia

Nuno Côrte-Real
Diretor de Serviço de Ortopedia

Submetido em 06 setembro 2018
Revisto em 14 novembro 2018
Aceite em 14 novembro 2018

Tipo de Estudo: Estudo Terapêutico
Nível de Evidência: V

Declaração de conflito de interesses: Nada a declarar.

Correspondência
Miguel Duarte Silva
Serviço de Ortopedia
Hospital de Cascais
Praceta José Figueiredo da Fonseca, nº 149, 3º Esqº
2775-316 Parede
Telefone: 91 215 64 01

miguelduartesilva@gmail.com

RESUMO

Existe controvérsia acerca da variabilidade da orientação do eixo tibio-talar durante os movimentos de dorsiflexão e flexão plantar do pé em relação à perna. Actualmente pensa-se que existe um eixo variável durante estes dois movimentos. Foi feita uma revisão bibliográfica sobre este tema e testada a aplicação do conceito de eixo variável na colocação dos fixadores externos do tornozelo, com a intenção de diminuir a rigidez resultante da sua utilização.
Foi feita uma pesquisa no *Pubmed* usando os termos "*ankle axis*" e "*tibio-talar axis*", tendo sido selecionados os estudos da biomecânica do tornozelo com foco no eixo tibio-talar.
Os estudos de Inman são os que mais suportam a existência de um eixo de rotação único. Actualmente, a literatura aponta mais para a existência de um eixo variável para os movimentos de dorsiflexão e flexão plantar. Estudos como o de Barnett e Napier ou, mais recentemente, de Lundberg, suportam a ideia de um eixo variável.
Tendo por base as teorias que defendem um eixo variável e apoiados no conceito (de Hicks) de que não podem existir movimentos simultaneamente nos dois eixos, foi feita a tentativa de aplicação deste conceito na colocação de fixadores externos trans-articulares no tornozelo. Colocando o pino do calcâneo na direcção do eixo que privilegia a dorsiflexão pode-se minimizar a tendência para equino do pé com menor necessidade de pinos adicionais no médio-pé.

Palavras chave: *Biomecânica tornozelo; eixo de flexão tibio-talar; osteotaxia tornozelo*

© Sociedade Portuguesa de Ortopedia e Traumatologia

ABSTRACT

There is still controversy about the variability of the talo crural axis during plantar and dorsiflexion of the ankle. Currrently, it is thought that there is a variable axis for these two movements. A literature revision was conducted and we tested the application of the variable axis concept to the external fixation of the ankle, with the main goal of reducing the stiffness of the joint.
Pubmed was searched using the key words "ankle axis" and "tibio-talar axis", and the papers about ankle biomechanics were selected.
Inman studies supports the idea of a single axis. Currently, the literature points more to the existence of a variable axis for the plantar and dorsiflexion movements. Studies such as that of Barnett and Napier or, more recently, of Lundberg, support this idea of a variable axis.
Based on theories that advocate a variable axis and based on the Hicks concept that there cannot exist movements simultaneously in these two axis, an attempt was made to apply this concept in the placement of trans-articular external fixators in the ankle. By placing the calcaneus pin in the direction of the axis that favors dorsiflexion, the tendency for the foot to fall into equine position can be minimized, without the need for additional pins in the midfoot.

Key words: *Ankle biomechanics; tibio-talar axis; ankle external fixation*

INTRODUÇÃO

A cinética passiva do tornozelo é o resultado da complexa interação entre as superfícies ósseas e os ligamentos articulares. O padrão de movimento é, no entanto, primariamente determinado pelas características geométricas do astrágalo, da tíbia e do peróneo. A morfologia articular do tornozelo inclui um complexo eixo de movimento sagital da articulação tibio-talar. Desde a década de 1950 que é reconhecido que a orientação do eixo tíbio-talar durante a dorsiflexão é diferente da orientação durante o flexão plantar. Persiste, no entanto, controvérsia sobre este eixo de movimento, nomeadamente sobre o momento em que a sua orientação varia.
A utilização de fixadores externos tem indicações no contexto traumático, reconstrução, alongamentos e procedimentos de salvação. Uma das complicações associadas à sua utilização é a rigidez, que pode ser exacerbada se permitirmos uma fixação trans-articular com o pé em flexão plantar.
O objetivo deste artigo é fazer uma revisão bibliográfica narrativa sobre o movimento da articulação tibio-talar, a localização e orientação do seu eixo durante os movimentos de dorsiflexão e flexão plantar.
A utilidade clínica deste tema está relacionada com a utilização dos fixadores externos do tornozelo na medida em que a orientação dos pinos poderá minimizar a rigidez em equino e a limitação da dorsiflexão (Figura 1).

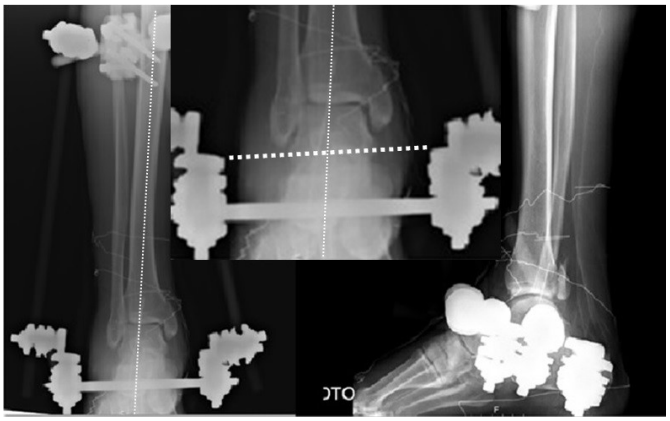

Figura 1: Aplicação do conceito de eixo de dorsiflexão num fixador externo - exemplo 1. O pino trans-calcaneano foi colocado na orientação que privilegia a dorsiflexão, e limita a flexão plantar. Ao centro comparação entre linha que descreve o eixo de dorsiflexão (tracejado branco) e colocação de pino do calcâneo do fixador externo.

MATERIAL E MÉTODOS

Fizemos uma pesquisa bibliográfica no *Pubmed* utilizando como termos de pesquisa "*ankle axis*" e "*tibiotalar axis*". Obtivemos um total de 56 resultados, dos quais selecionámos os artigos que estudaram a biomecânica da articulação tibio-talar durante o movimento e a direção do eixo de rotação entre a tíbia e o astrágalo.
Selecionámos posteriormente trabalhos nas referências dos artigos obtidos, não sendo possível uma revisão sistemática devido à subjetividade inerente na primeira seleção de trabalhos e à antiguidade de muitos dos estudos biomecânicos obtidos nas referências.

RESULTADOS E DISCUSSÃO

Revisão Bibliográfica acerca do Eixo de Flexão Tibio-talar.

A principal controvérsia nos artigos selecionados é a presença de um eixo único ou variável de flexão tibio-talar. O eixo é variável se o movimento da articulação tibio-talar se verifica em dois eixos independentes, um de dorsiflexão e outro de flexão plantar.
Os estudos incluídos e a sua principal ideologia estão resumidos no Quadro 1.

O primeiro grande estudo sobre este assunto foi publicado por Barnett e Napier em 1954[1]. Foi feito um estudo em 152 peças de cadáver incidindo sobre os eixos de flexão tibio-talar e como a forma da superfície articular do astrágalo poderia influenciar esse mesmo eixo.
O que estes autores defendiam era que face lateral do astrágalo é um arco de um círculo perfeito e, independentemente da posição de flexão plantar do pé, esse eixo de rotação passa obrigatoriamente pelo centro desse círculo. Mediram 152 astrágalos humanos, concluindo que as faces medial e lateral apresentam curvaturas diferentes, fazendo com que o eixo de flexão mudasse a sua posição durante o arco de movimento.

© Sociedade Portuguesa de Ortopedia e Traumatologia

Ano	Autor	Tipo de eixo	Contributo / Filosofia
1954	Barnett e Napier	Variável	Faces medial e lateral do astrágalo com curvaturas diferentes, fazendo com que o eixo de flexão mude a sua posição durante o arco de movimento.
1963	J. H. Hicks	Variável	Não podem existir dois movimentos simultaneamente no dois eixos. Maléolos como referências para determinar eixo de dorsiflexão.
1968	Inman e Isman	Único	O tornozelo pode assumir um eixo único, mas este é determinado individualmente. O eixo pode ser determinado usando marcas anatómicas.
1976	Inman	Único	Para efeitos práticos clínicos, pressionando o tornozelo abaixo dos dois maléolos podemos determinar com precisão razoável o eixo do tornozelo projetado no plano coronal.
1974	Parlasca	Variável	Análise do eixo instantâneo nos planos sagital e horizontal e nos diferentes estádios de lesão ligamentar. Sagital: desvio do centro de rotação na lesão do ligamento lateral externo. Horizontal: deltóide importante no controlo rotacional na dorsiflexão. Ambos importantes na flexão plantar.
1977	Sammarco	Variável	O deslizamento de superfícies articulares é irregular e a articulação move-se de forma errática num tornozelo com instabilidade ligamentar.
1988	Siegler	Variável	Análise comparativa da cinética do complexo do tornozelo vs. tibio-talar e subtalar isoladas.
1989	Lundberg	Variável	Conceito de eixo helicoidal. Eixo de flexão que varia ao longo do movimento.

Quadro 1 – Resumo das contribuições dos estudos incluídos.

A face medial é composta por dois arcos de dois círculos diferentes, dependendo da posição em planto ou dorsiflexão, indicando um eixo de rotação variável (Figura 2).

Assim, quando o pé está em dorsiflexão, do lado medial vamos ter o centro de rotação a passar pelo círculo menor, sendo esse eixo inclinado para baixo lateralmente, sendo identificado como eixo de dorsiflexão (Figura 3).

Quando o pé está em flexão plantar, o eixo vai passar medialmente pelo centro do círculo de maior raio, fazendo com que seja inclinado para baixo medialmente (Figura 4).

Barnett e Napier concluíram, assim, que o eixo não é fixo mas sim inclinado para baixo lateralmente durante a dorsiflexão e medialmente durante a flexão plantar. Este foi realmente o primeiro trabalho a falar da importância desta possível variabilidade do eixo de flexão, e apresentou desde logo uma amostra que não foi possível igualar por mais nenhum estudo.

J. H. Hicks concluiu no seu estudo[2] que os eixos se encontram quase no mesmo local previsto por Barnett e Napier[1].

Utilizou 15 peças de cadáver de jovens sem patologia recentemente amputados. A tíbia foi colocada num suporte e os movimentos foram obtidos através do tensionamento dos ligamentos. Estes movimentos foram realizados com o pé livre e com a simulação do peso corporal.

Colocou vários pinos em várias orientações e baseou-se no princípio de que, aquando do movimento da articulação, o pino que rodar apenas em torno do seu próprio eixo encontra-se alinhado com o eixo de rotação da articulação.

Hicks refere que existe um eixo durante a dorsiflexão e outro durante a flexão plantar e que não podem existir movimentos simultaneamente nestes dois eixos. Dito de outro modo, o autor mostra que não só o eixo é variável, mas também que através do ângulo de dorsiflexão é impossível obtermos movimentos de flexão plantar, e vice-versa.

Utilizando marcas anatómicas superficiais, nomeadamente os maléolos lateral e medial, conclui que o eixo de dorsiflexão passa 0.5 cm superior à ponta distal do maléolo medial e 0.5 cm inferior à ponta do maléolo lateral. O eixo de flexão plantar passa 1 cm inferior à ponta distal do maléolo medial e 0.5 cm superior à ponta distal do maléolo lateral (Figura 5).

O fato do pé estar livre ou sob o peso do corpo não teve influência na mudança do eixo.

Em 1968, Inman e Isman propuseram-se a localizar

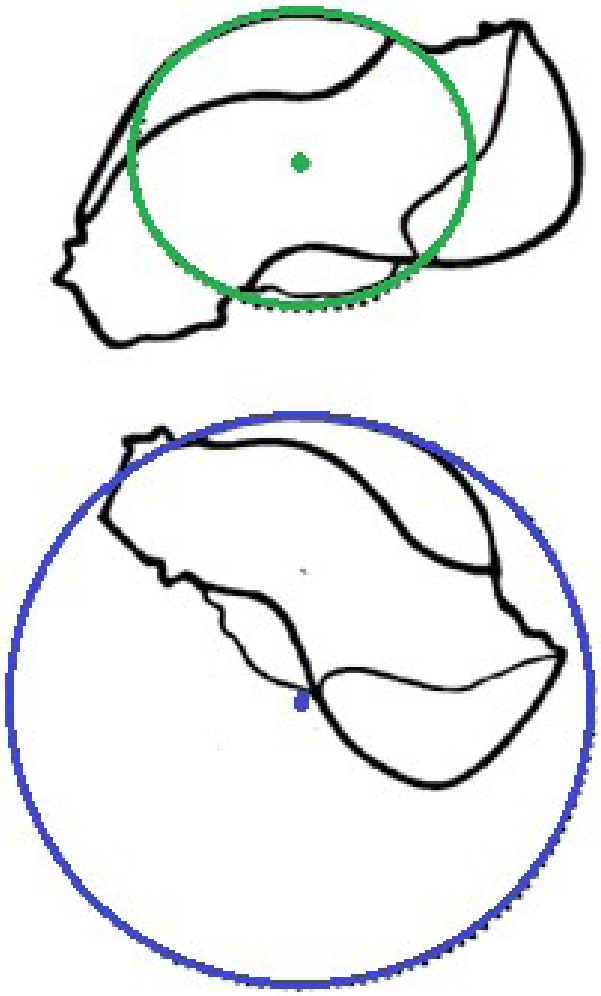

Figura 2: Face medial do astrágalo durante a dorsiflexão (em cima) e a flexão plantar (em baixo).

com mais precisão a localização dos eixos de rotação das articulações tibio-talar e subtalar[3]. O estudo teve como objetivo descobrir se esta articulação tem apenas um ou vários eixos de flexão, e se, caso tenha vários, eles serão tão próximos que nos permitem assumir clinicamente a existência de apenas um único eixo para a construção e aplicação de ortóteses. Pretendiam também determinar marcas anatómicas para localizar os eixos anatómicos, procurar variações anatómicas e posições extremas dos eixos e ainda adquirir número suficiente de medidas que permitissem o cálculo de possíveis correlações entre eixos.

Utilizaram 46 peças de cadáver e, para permitir o livre movimento da tróclea na *mortise*, todos os tecidos periarticulares foram removidos (incluindo estruturas capsulares e ligamentares), sendo que os resultados refletem apenas a forma das superfícies articulares.

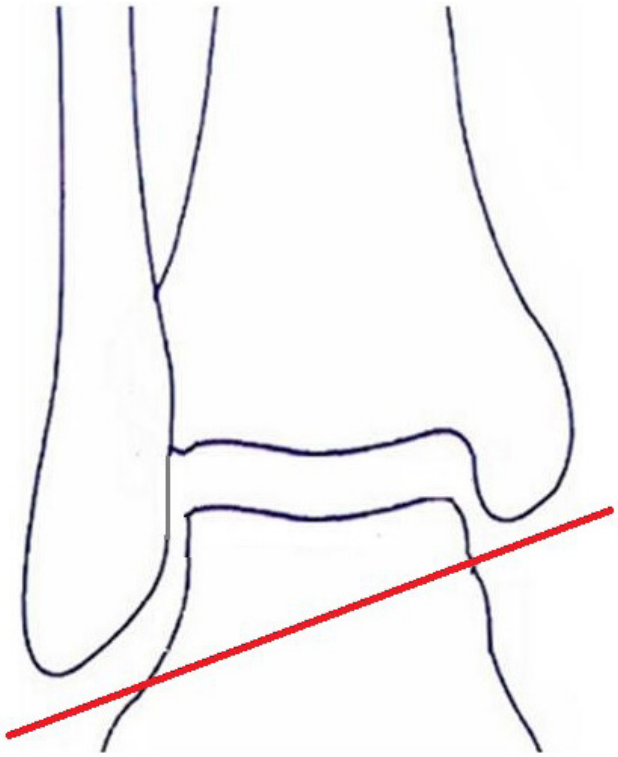

Figura 3: Eixo de rotação tibio-talar durante a dorsiflexão.

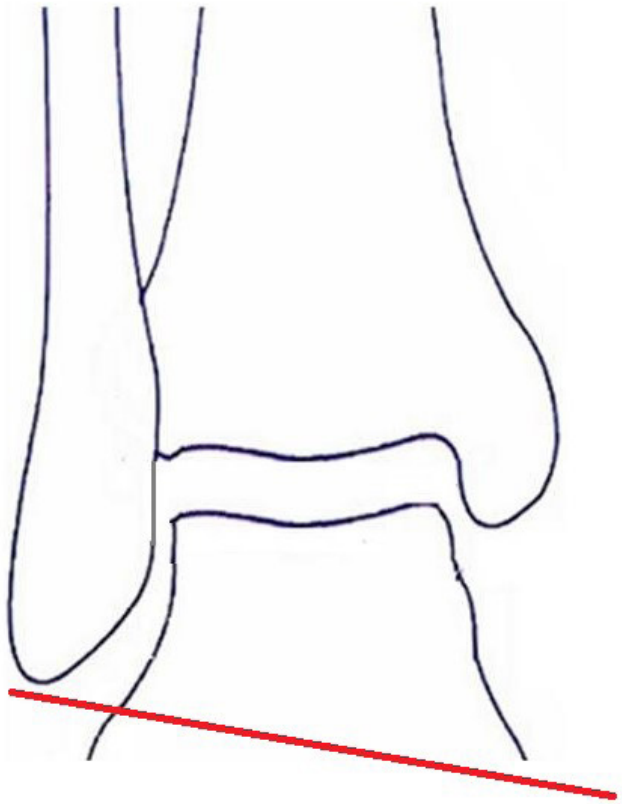

Figura 4: Eixo de rotação tibio-talar durante a flexão plantar.

O estudo do plano sagital da superfície superior

© Sociedade Portuguesa de Ortopedia e Traumatologia

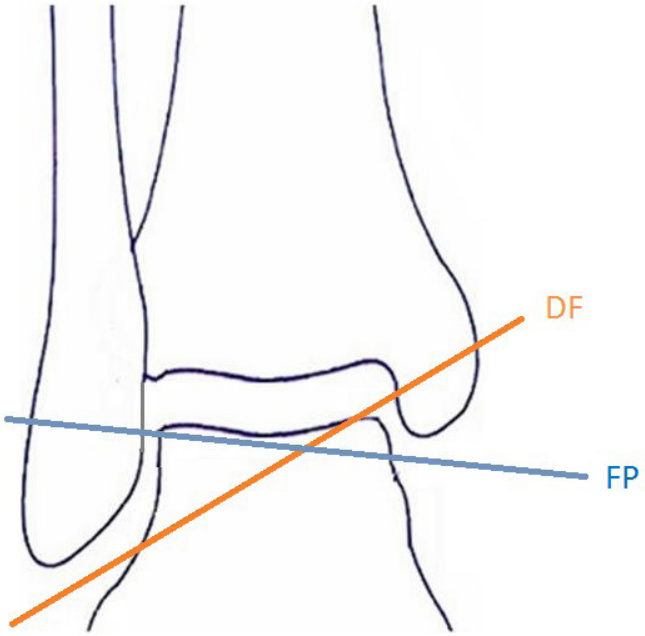

Figura 5: Eixos de dorsiflexão (DF) e flexão plantar (FP) segundo Hicks.

da tróclea conclui que este não forma um círculo perfeito, mas tende a ser elíptico. Esta conclusão confirma os resultados obtidos por Barnett e Napier[1], no entanto o autor afirma que, como os planos das facetas maleolares raramente são ortogonais ao eixo determinado experimentalmente, a hipótese de eixo único não pode ser necessariamente excluída.

A localização do eixo empírico do tornozelo foi feita através de um dispositivo especificamente desenhado para o efeito. O próprio Inman afirma que a técnica utilizada foi suficientemente grosseira para que a determinação do eixo não fosse possível, aceitando resultados em que houve excursão da haste de medição do eixo de 1 a 3 mm. Após a aplicação da técnica em todas as pernas, o eixo de rotação tibio-talar localizar-se-ia aproximadamente entre dois pontos distais às pontas dos maléolos tibial e peroneal. Foram feitas várias medições para estabelecer ângulos entre o eixo das articulações tibio-talar e subtalar e outros planos de referência, no sentido de obter alguma correlação estatística entre eles.

Inman e Isman concluem que, tal como esperado, existe uma grande variedade interpessoal em todas as medições, mas que, de maneira geral, a amostra apresenta uma distribuição normal. Não obtiveram coeficientes de correlação entre os vários ângulos medidos.

Os seus dados indicam que a articulação tibio-talar pode ser considerada como tendo um único eixo, mas que as variações interpessoais na localização do eixo requerem que este seja determinado individualmente. Por último referem que, a utilização de marcas esqueléticas na determinação da localização do eixo podem ser fiáveis.

Em 1976, V.T. Inman volta a publicar outro estudo revendo os seus métodos de definição do eixo empírico e aumentando a amostra para 107 peças[4]. Inman apresenta também um novo conceito em que a forma do astrágalo se assemelha a um cone truncado, em vez de um cilindro como referido por autores anteriores, o que favorece a ideia de um eixo do tornozelo oblíquo no plano coronal com variações interindividuais. As ideias defendidas neste estudo mantêm a tese de um eixo único da articulação do tornozelo.

Como achados principais, Inman definiu o ângulo entre o eixo empírico do tornozelo (definido pelo seu método em cada espécie estudada) e a linha média da tíbia e avaliou-o em 82.7 ± 3.7º, num intervalo entre 74-94º. O ângulo entre o eixo empírico e a superfície articular da tíbia é de 11.3 ± 4.1º, num intervalo entre 2-21º.

Mais uma vez, reforçando a ideia expressa no estudo anterior de que a medição do eixo empírico tem variações individuais, Inman refere que o eixo empírico do tornozelo é oblíquo à superfície articular da tíbia e que passa ligeiramente distal às pontas de ambos os maléolos. Para efeitos práticos clínicos, ao pressionarmos o tornozelo abaixo de ambos os maléolos, conseguimos determinar com precisão razoável a inclinação do eixo do tornozelo projetado no plano coronal.

Em 1977, Sammarco[5] estudou o movimento da superfície tibio-talar no plano sagital.

Analisou centros de rotação instantâneos e superfícies de velocidade em movimento de marcha, com e sem carga. Este estudo defende a ideia de um eixo de flexão helicoidal que varia instantaneamente no tempo.

Segundo o autor, pelo facto de a superfície articular do astrágalo não ter uma forma geométrica perfeita, o eixo de flexão pelo qual a tíbia se movimenta varia ao longo de todo o arco de amplitude articular. Esta alteração do centro de rotação resulta da natural laxidão que ocorre em todas as articulações a um

nível microscópico. O movimento relativo da superfície articular tibio-talar pode ser representado por um vetor de velocidade instantânea. Quando o vetor é paralelo à superfície articular, existe deslizamento das superfícies. Se o vetor se inclinar para o corpo do astrágalo, existe compressão das superfícies. Caso o vetor se incline para a direção oposta, há distração da articulação. Na maior parte das nossas atividades diárias, o movimento de deslizamento é o dominante.

Quando o tornozelo foi testado em carga, num arco de movimento entre flexão plantar e dorsiflexão, o comportamento dos centros instantâneos de rotação é regular e idêntico a um tornozelo normal. Os centros de rotação tornam-se dispersos, quando o mesmo tornozelo é avaliado em descarga, localizando-se acima e abaixo da articulação, fazendo com que o deslizamento entre superfícies seja irregular e a articulação se mova de forma errática.

Parlasca, em 1974, defende que o conceito de eixo fixo na descrição da cinética do complexo articular do tornozelo é demasiado redutora[6]. Assim, a análise do centro de flexão instantâneo do tornozelo é uma forma mais precisa para o estudo do movimento do tornozelo. Este tipo de estudo já tinha sido antes efetuado mas apenas no plano sagital.

O objetivo deste estudo é a análise dos padrões rotacionais das articulações tibio-talar e sub-talar, nos planos sagital e horizontal, em doentes com o tornozelo estável e em diferentes estádios de lesão ligamentar.

O estudo foi realizado em 10 peças cadavéricas. Pinos de Steinmann foram inseridos no calcâneo, astrágalo e tíbia no plano coronal. Estes pinos serviram de guia para a análise diferencial da rotação das articulações tibio-talar e sub-talar no plano horizontal durante a flexão plantar e a dorsiflexão. Do mesmo modo, fios de Kirschner ântero-posteriores foram introduzidos no astrágalo e tíbia para a análise do centro de rotação instantâneo no plano sagital. Foram realizadas radiografias ântero-posteriores e de perfil respetivamente à primeira e segunda análises em indivíduos sem lesão ligamentar, com lesão parcial do deltóide (feixe anterior) ou ligamento lateral externo (feixe peróneo-astragalino anterior) e com lesão completa do deltóide ou do ligamento lateral externo.

Para determinação do centro de flexão instantâneo no plano sagital é desenhado um eixo Y sobreponível ao eixo tibial. Onde esta linha intersecta a superfície articular da tíbia é traçado o eixo X horizontal. Neste estudo, 96% dos centros de rotação instantâneos em tornozelos normais caíram a menos de 1,2cm do denominado "ponto central", 2 cm negativo no eixo Y (Figura 6).

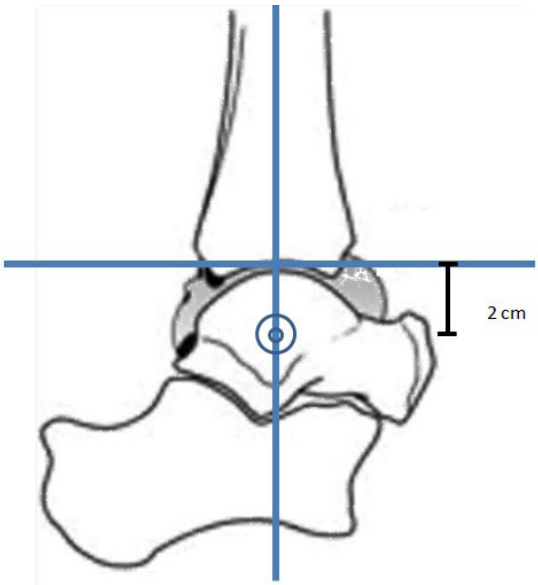

Figura 6: Determinação do ponto de rotação instantâneo no plano sagital.

Neste estudo foi demonstrado que há uma grande variação do centro de rotação instantâneo normal mas que a maioria se localiza numa área circunscrita. No fundo, o tornozelo funcionaria como um centróide, como o descrito para o ombro e para a anca em alguns trabalhos biomecânicos que tentaram explicar o alinhamento gleno-umeral e coxo-femoral durante o movimento[7,8,9]. Assim, o tornozelo funcionaria também com certo grau de laxidez fisiológica, provavelmente condro-protetora.

O desvio desta área não foi estatisticamente significativo nos grupos com lesão ligamentar lateral ou medial. No entanto, um maior grau de desvio foi determinado no grupo com lesão ligamentar lateral. Esta tendência de maior desvio no grupo com lesão do ligamento lateral do que no grupo com lesão do deltóide está em conformidade com o teste da gaveta anterior positivo objetivado em doentes com lesão do complexo ligamentar lateral.

Nos grupos com lesão ligamentar, tanto lateral como medial há uma maior rotação interna da subtalar na fase de flexão plantar do que na dorsiflexão

© Sociedade Portuguesa de Ortopedia e Traumatologia

comparativamente ao normal.
Na articulação tibio-talar o grau de rotação excessiva com a flexão plantar foi maior no grupo com lesão lateral do que no com lesão medial. Por outro lado, em dorsiflexão o grau de rotação é maior no grupo com lesão medial. Na lesão parcial do deltóide o desvio é mínimo enquanto que na lesão completa o grau de rotação é significativo em todo o arco de movimento.
Assim, pode-se concluir que a porção posterior do ligamento deltóide é importante no controlo rotacional horizontal durante a dorsiflexão, tanto na articulação tibio-talar como na sub-talar. Do mesmo modo, todos os componentes ligamentares (lateral e medial) são importantes no controlo rotacional durante a flexão plantar.
Tal como Parlasca, Siegler em 1988, defende que o conceito de um único eixo é uma simplificação da cinética do movimento articular da tibio-talar e subtalar[10].
Refere que em estudos prévios o movimento de dorsiflexão e flexão plantar é apenas associado à articulação tibio-talar e o de inversão e eversão à subtalar e que os eixos fixos encontrados são um modelo aproximado do verdadeiro movimento tridimensional de cada articulação. Esta simplificação tem a desvantagem de certas características biomecânicas serem negligenciadas.
Este estudo, que conta com 15 peças cadavéricas, analisou as características tridimensionais da cinética das articulações tibio-talar e subtalar.
Os objetivos eram determinar o arco de movimento do complexo tibio-talar e subtalar e o arco de movimento associado de cada uma das articulações, analisar as características cinéticas conjuntas e associadas e identificar a relação entre o movimento nas articulações tibio-talar e subtalar e o movimento resultante produzido no pé.
A análise cinética foi baseada no sistema de coordenadas de articulações desenvolvido por Grood e Suntay[11].
As principais conclusões deste estudo foram que o arco de movimento do complexo tibio-talar e subtalar é maior em todas as direções do que o arco de movimento das articulações tibio-talar ou subtalar isoladamente.
Os movimentos de translação do calcâneo em relação à tíbia são negligenciáveis na inversão e eversão e na rotação interna e externa. No entanto, a dorsiflexão é associada a translação anterior do calcâneo enquanto a flexão plantar está associada a translação posterior do mesmo.
A dorsiflexão e flexão plantar são pouco associadas a movimentos conjuntos de rotação ou inversão e eversão. No entanto, existem movimentos conjuntos significativos na rotação interna e externa e na inversão e eversão.
Segundo estes autores, não existe um único eixo de rotação na articulação tibio-talar nem na subtalar. O movimento do complexo articular do tornozelo em qualquer direção é a soma dos movimentos da articulação tibio-talar e subtalar. No entanto, a contribuição da articulação tibio-talar na dorsiflexão e na flexão plantar é superior comparativamente à subtalar. O inverso verifica-se nos movimentos de inversão e eversão. As articulações tibio-talar e subtalar têm contribuições semelhantes no que respeita aos movimentos de rotação interna e externa.
Lundberg, em 1989, enfatiza o conceito de eixo de flexão helicoidal da articulação tibio-talar[12]. O eixo de rotação desta articulação foi analisado em oito voluntários saudáveis.
Realizado em carga, foram usados marcadores de tântalo na tíbia, peróneo, astrágalo, calcâneo, 1ª cuneiforme e 1º metatársico como referência para as radiografias seriadas. As radiografias foram realizadas com 10º de incremento na flexão bem como em prono-supinação e rotação interna e externa.
Os resultados da localização e orientação do eixo durante os movimentos de dorsiflexão e flexão plantar foram projetados nos planos coronal, sagital e transversal.
Na projeção no plano coronal, de 30 graus de flexão plantar para 30 graus de dorsiflexão o eixo vai variando a sua direção de inclinação de ínfero-interna ou horizontal para ínfero-externa. Entre os 10 e 30 graus de dorsiflexão, o eixo helicoidal foi paralelo a uma linha que passa pelas pontas distais dos maléolos, semelhante ao eixo descrito por Inman. Alguns indivíduos demonstraram eixos distintos para dorsiflexão e para flexão plantar, outros apresentaram um padrão mais contínuo durante a rotação. A maior diferença de inclinação entre o eixo em flexão plantar e dorsiflexão foi entre

18 e 63 graus (média de 37 graus) (Figura 7).
Na projeção no plano horizontal, o eixo encontrou-

Figura 7: Variação do eixo tibio-talar entre os 30º de dorsiflexão e 30º de flexão plantar, no plano coronal. O eixo vai variando a sua direção de inclinação de ínfero-interna ou horizontal para ínfero-externa. Todos os eixos encontrados passavam sensivelmente pelo centro do astrágalo.

se sempre muito perto das pontas dos maléolos e as suas variações não foram significativas.
Na projeção no eixo sagital, a variação do eixo foi considerável.
Em todos os movimentos de dorsiflexão e flexão plantar, pronação esupinação e rotação interna e externa os eixos foram variando a sua orientação, mas intersetaram ou passaram próximo de um ponto central no astrágalo. Este ponto foi localizado ligeiramente externo a um ponto médio na linha que liga as extremidades distais dos maléolos.
Os resultados das orientações dos eixos e das suas variações tiveram uma diferença considerável de indivíduo para indivíduo embora os seus padrões tenham sido consistentes. O eixo demonstrou-se helicoidal e, portanto, não estamos perante um ou mais eixos fixos, mas sim um eixo que varia continuamente ao longo do movimento.
Embora limitado pela amostra reduzida, estamos pela primeira vez perante um estudo in vivo em que a cinemática do tornozelo é analisada em carga fisiológica.

CONCLUSÃO

Resumo:
A evolução dos conceitos prende-se com as metodologias utilizadas pelos diversos autores. Os autores que assumiram "eixo único" fizeram essa assunção nos seus estudos e encontraram dados que o contradiziam, mas admitiam que o "eixo único" acaba por funcionar genericamente. Os autores que pesquisaram eixos variáveis encontraram-no sempre, o que provavelmente é o que melhor reflecte o verdadeiro movimento do tornozelo.
Assumimos, então, para propósito deste trabalho, que os movimentos de dorsiflexão e flexão plantar do tornozelo ocorrem em dois eixos distintos, um que privilegia a dorsiflexão e outro que privilegia a flexão plantar, cada um deles limitando o movimento contrário.

Aplicação do Conceito de Eixo Variável na utilização dos Fixadores Externos

A mecânica dos fixadores externos baseia-se na utilização de pinos percutâneos unidos através de um suporte externo que dá suporte ao membro. Os pinos devem ser colocados de modo a evitar estruturas nobres, permitir acesso à área da lesão e devem ir de encontro às demandas biomecânicas da lesão e do próprio doente[13].
O benefícios da utilização deste tipo de construção são uma menor disrupção dos tecidos moles, da vascularização e do periósteo, podendo ser utilizados em contexto de trauma ou de reconstrução programada, para além da inegável utilidade no tratamento de osteomielites[14]. Outras vantagens são a ajustabilidade pós-operatória e a possibilidade de utilização em doentes de idade pediátrica quando as fises contra-indicam o uso de cavilhas endo-medulares[13].
É frequente a utilização de fixadores externos do tornozelo em fraturas complexas da tíbia distal, nomeadamente fraturas do pilão, mas podem ser utilizados em vários tipos de fraturas do tornozelo.
Como principais complicações associadas aos fixadores externos do tornozelo contam-se as infeções locais dos pinos, lesão de estruturas neuro-vasculares, necrose por pressão da pele, problemas relacionados com estabilidade e perda de redução, e a rigidez que poderá resultar do uso deste tipo de

© Sociedade Portuguesa de Ortopedia e Traumatologia

dispositivo[15].

Esta última ocorre decorrente da própria fratura mas também da queda do pé para equino associada à utilização dos fixadores externos. Este problema tem sido resolvido através de construções com pinos adicionais colocados nos metatársicos, para desta forma evitar a queda do pé.

Este trabalho de revisão sugere-nos uma solução alternativa para resolver este problema específico.

Se realmente o eixo tibio-talar é verdadeiramente variável, podemos assumir dois eixos, um para dorsiflexão e outro para flexão plantar. Baseando-nos na ideia de Hicks[2] de que não podem ocorrer movimentos em simultâneo nos dois planos, podemos bloquear os movimentos de flexão plantar se colocarmos o pino trans-calcaneano na direcção do eixo que privilegia a dorsiflexão.

Assim, colocando o pino trans-calcaneano na direção do eixo da dorsiflexão, ou seja inclinado para distal lateralmente, (de dentro para fora, de cima para baixo, e de frente para trás respeitando a orientação mais posterior do maléolo externo) tentamos bloquear a flexão plantar e com isso evitar a queda do pé para equino, sem necessidade de pinos adicionais no médio-pé.

Na nossa instituição, temos colocado o pino nesta orientação conseguindo-se, assim, uma posição neutra do tornozelo, em repouso, com possibilidade de ligeira dorsiflexão activa quando não são necessários pinos no médio-pé para manter o alinhamento e a congruência tíbio-talar.

Demonstramos esta atitude terapêutica com imagens de três casos consecutivos em que foi aplicado este pormenor biomecânico (Figuras 1, 8 e 9).

Figura 8: Aplicação do conceito de eixo de dorsiflexão num fixador externo do tornozelo – exemplo 2.

Figura 9: Aplicação do conceito de eixo de dorsiflexão num fixador externo do tornozelo – exemplo 3.

REFERÊNCIAS BIBLIOGRÁFICAS

1. Barnett CH, Napier JR. Axis of rotation at ankle joint in man: its influence upon the form of talus and mobility of fibula. J Anat. 1952; 86: 1-9
2. Hicks JH. The Mechanics of the Foot: I The Joints. J Anat. 1963; 87: 345-357
3. Isman RE, Inman VT. Anthropometric studies of the human foot and ankle. Bulletin of Prosthetic Research. 1969;
4. Inman VT. The joints of the ankle. Williams & Wilkins. Baltimore; 1976.
5. Sammarco J. Biomechanics of the ankle - I - Surface velocity and instant center of rotation in the sagittal plane. Am J Sports Med. 1977; 5 (4): 231-234
6. Parlasca R, Shoji H, D'Ambrosia RD. Effects of ligamentous injury on ankle and subtalar joints: a kinematic study. Clin Orthop Relat Res. 1979; 140: 266-272
7. Kronberg M, Németh G, Brostrom LA. Muscle activity and coordination in the normal shoulder. An electromyographic study. Clin Orthop Relat Res. 1990; 257: 76-85
8. Schiffern SC, Rozencwaig R, Antoniou J, Richardson ML, Matsen FA. Anteroposterior centering of the humeral head on the glenoid in vivo. Am J Sports Med. 2002; 30 (3): 382-387
9. Rêgo PRA. Conflito Femoroacetabular: Contributo para o conhecimento da sua fisiopatologia e análise dos resultados da cirurgia. Tese para obtenção de grau de Doutor em Medicina na área de Ortopedia e Traumatologia; 2017.
10. Siegler S, Chen J, Schneck CD. The three-dimensional kinematics and flexibility characteristics of the human ankle and subtalar joints. Part I: kinematics. J Biomech Eng. 1988; 110 (4): 364-373
11. Grood ES, Suntay WS. A Joint Coordinate System for the Clinical Description of Three Dimensional Motion. Application to the Knee. ASME Journal of Biomechanical Engineering. 1983; 105: 136-145
12. Lundberg A, Svensson OK, Németh G, Selvik G. The axis of rotation of the ankle joint. J Bone Joint Surg Br. 1989; 71 (1): 94-99
13. Fragomen AT, Rozbruch SR. The Mechanics Of External Fixation. HSSJ. 2007; 3: 13-29
14. Claes L, Heitemeyer U, Krischak G, Braun H, Hierholzer G. Fixation technique influences osteogenesis of comminuted fractures. Clin Orthop. 1999; 365: 221-229
15. Behrens F. General theories and principles of external fixation. Clin Orthop. 1989; 241: 15-23

© Sociedade Portuguesa de Ortopedia e Traumatologia